Klinische und echokardiographische Charakteristika der Noncompaction Kardiomyopathie (NCCM)

Prof. Dr. med. Rolf Engberding, FESC

Deutsches Noncompaction Register

amO MVZ Wolfsburg

Wolfsburg

Am J Cardiol 53 (1984) 1733 - 1734

Identification of a Rare Congenital Anomaly of the Myocardium by Two-Dimensional Echocardiography: Persistence of Isolated Myocardial Sinusoids

ROLF ENGBERDING, MD
FRANZ BENDER, MD

The persistence of myocardial sinusoids has been reported in infants with atresia of semilunar valves and intact ventricular septum.[1-3] This complete right ventricular or left ventricular (LV) outflow tract obstruction induces high systolic ventricular pressure, thus prohibiting the regression of embryogenic myocardial sinusoids. To our knowledge, no other case of isolated persistent myocardial sinusoids, which resulted in a cardiac disease, has been previously published.

In a 33-year-old woman with exertional dyspnea and palpitations, a short systolic murmur was present over the apex. Otherwise, physical examination was normal. On chest radiograph, the heart was large and the pulmonary veins were congested. The electrocardiogram revealed complete left bundle branch block (QRS = 0.19 second), which was discovered when the patient was 15 years old, prolonged PQ interval (0.24 second) and ventricular extrasystoles and couplets. A 2-dimensional echocardiogram (Fig. 1) showed marked LV enlargement and LV wall thickening. The dimensions of the right side of the heart were normal. Within the LV wall, huge sinusoids were visualized. This diagnosis was confirmed by a left and right-sided cardiac catheterization and ventriculography (Fig. 2). Apparently, no communication existed between the sinusoids and coronary arteries or the right ventricle. Selective left and right coronary angiograms showed normal results. The intracardiac pressures (in mm Hg) were: pulmonary artery wedge mean, 18; pulmonary artery, 40/18; right ventricle, 40/5; right atrial mean, 5; left atrial mean, 18; left ventricle, 120/20; and aorta, 120/80. The oxygen saturation values (%) were: pulmonary artery, 67; right atrium, 67; and left atrium, 96.

Our case shows that diagnosis of persistent myocardial sinusoids can be established by 2-dimensional echocardiography and that this anomaly can occur as an isolated congenital anomaly.

From the University Hospital, Department of Cardiology-Angiology, Domagkstr. 3, 4400 Münster, Federal Republic of Germany. Manuscript received January 3, 1984; revised manuscript received February 27, 1984, accepted February 29, 1984.

References

1. **Davignon AL, Du Shane JW, Kincaid OW, Swan HJC.** Pulmonary atresia with intact ventricular septum. Report of two cases studied by selective angiocardiography and right heart catheterization. Am Heart J 1961;62:690–697.
2. **Elliott LP, Adams PJr, Edwards JE.** Pulmonary atresia with intact ventricular septum. Br Heart J 1963;25:489–501.
3. **Lauer RM, Fink HP, Petry EL, Dunn MI, Diehl AM.** Angiographic demonstration of intramyocardial sinusoids in pulmonary-valve atresia with intact ventricular septum and hypoplastic right ventricle. N Engl J Med 1964;271:68–72.

Isolierte Noncompaction Kardiomyopathie (NCCM)

Änderung der Terminologie

- **Isolated Myocardial Sinusoids (Engberding R, Bender F, 1984)**

  Annahme eines Defekts bei der Regression embryonaler myokardialer Sinusoide

- **Isolated Noncompaction of Left Ventricular Myocardium (Chin TK et al, 1990)**

  Annahme eines Defekts im embryonalen Differenzierungprozess mit Arrest der Verdichtung des ventrikulären Myokards

Kardiale Embryologie und Entwicklung

- **Ausbildung der Trabekel** nach Bildung der Herzschleife aus dem primitiven Herzschlauch am Ende der 4. Woche (Embryolänge 4 mm). (Oberflächenvergrößerung zur Versorgung des wachsenden Myokards).

- **Rückbildung der Trabekel** (Trabecular remodeling) ab der 8. Woche mit gleichzeitiger Ausbildung der epikardialen Koronararterien und der myokardialen Vaskularisierung.

Kardiale Embryologie und Entwicklung

- Das trabekuläre Remodeling erfolgt von epikardial nach endokardial, von der Herzbasis zum Apex und vom Septum zur LV freien Wand.

Primäre Kardiomyopathien
(nach AHA 2006)

Genetische Formen

- HCM
- ARVC
- NCCM
- Glykogenspeicher-Krankheiten
- Überleitungsdefekte
- Mitochondriale Myopathien
- Ionenkanaldefekte

gemischte Formen

- DCM
- Restriktive

erworbene Formen

- Entzündlich (Myokarditis)
- Stress-induziert (Tako-tsubo)
- Peripartal
- Tachykardie-induziert
- Kinder von Insulin-abhängigen Diabetikerinnen

Genetik der NCCM

Mutationen in Sarkomergenen (beta-myosin-heavy-chain MYH7, alpha-cardiac-actin ACTC, kardiales Troponin T TNNT) sind vermutlich bei **30-40%** der Patienten mit **NCCM** vorhanden

(Klaassen 2010).

Genetik bei NCCM

ist charakterisiert durch

- große Heterogenität
- reduzierte Penetranz
- variable Expressivität der Gene

Echo Kriterien für NCCM (Deutsches NCCM Register)

- Mindestens 4 prominente Trabekel und tiefe intertrabekuläre Rezessus
- Blutfluss vom LV-Cavum in die Rezessus (Farbe oder Echokontrast)
- Typische zweilagige Struktur der LV Wand mit einer nichtkompakten subendokardialen Schicht (NC) und einer kompakten subepikardialen Schicht (C), NC>2xC
- Keine anderen kardialen Anomalien

Es wurden nur Patienten in das Register eingeschlossen, bei denen drei in der Beurteilung der NCCM erfahrene Untersucher die Kriterien übereinstimmend als erfüllt ansahen.

NCCM

Bessere Diagnosemöglichkeit durch empfindlichere Geräte

Überdiagnostiziert durch zu empfindliche Kriterien

Cave: Diagnostische Kriterien in klinischer Praxis nicht immer ausreichend für eine klare reproduzierbare Diagnose

Interobserver Agreement of the Echo Diagnosis of LVNC

Stöllberger, Gerecke, Engberding et al. JACCImg 2015;8:1252-7

TABLE 1 Studies About IOA in the Diagnosis of LVHT

First Author (Ref. #)	Patients	Observers' Affiliations	Number of Cases	Agreement on LVHT, %
Brescia et al. (7)	Children	1 echocardiography lab	242	82
Zuckerman et al. (10)	Children	2 echocardiography labs	58	86
Kohli et al. (8)	Adults	1 echocardiography lab	202	87
Habib et al. (9)	Adults	Core echocardiography lab	154	68
Saleeb et al. (6)	Children	1 echocardiography lab	104	67
Present study	Adults	2 echocardiography labs	100	65

IOA = interobserver agreement; LVHT = left ventricular hypertrabeculation/noncompaction.

Interobserver Agreement of the Echo Diagnosis of LVNC

Stöllberger, Gerecke, Engberding et al. JACCImg 2015;8:1252

FIGURE 1 Flow Chart of the Review Process

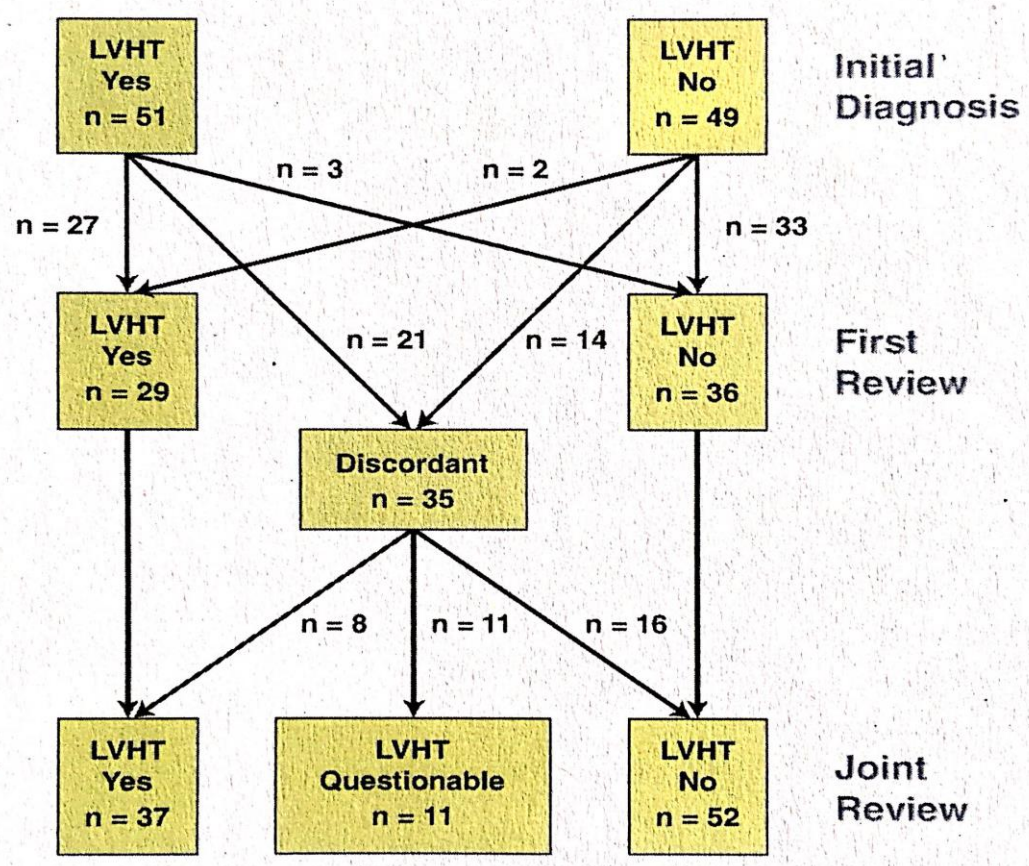

Flow chart showing the review process of the cine-loops regarding the presence (LVHT) or absence (not-LVHT) of LVHT. LVHT = left ventricular hypertrabeculation/noncompaction.

NCCM:
Neue echokardiographische Techniken

- 3-D-Echo
- Tissue Doppler
- Strain
- Strain rate
- Speckle tracking (left ventricular twist)

NCCM

Three-Dimensional Echocardiographic Characterization of Patients with Left Ventricular Noncompaction

Stefano Caselli, MD, PhD, Camillo Autore, MD, Andrea Serdoz, MD, Daria Santini, MD, Maria Beatrice Musumeci, MD, Antonio Pelliccia, MD, and Luciano Agati, MD, *Rome, Italy*

(J Am Soc Echocardiogr 2012;25:203-9.)

Quantification of regional deformation helps to distinguish ILVNC from DCM

METHODS AND RESULTS:

We investigated 15 patients with LVNC (9 males; 42 ± 9 years), 15 age- and gender-matched DCM patients, and 15 healthy controls.

The echocardiographic diagnosis of LVNC was confirmed by magnetic resonance imaging. In all subjects standard echocardiography and tissue Doppler imaging (TDI) to study regional LV deformation were carried out.

CONCLUSION:

A special regional deformation pattern (preserved deformation in basal segments of LVNC) seems to be of major diagnostic help for the definite differential diagnosis of LVNC and DCM.

Niemann M, .., Weidemann F Eur Heart Failure J, 2012 Feb;14(2):155-61

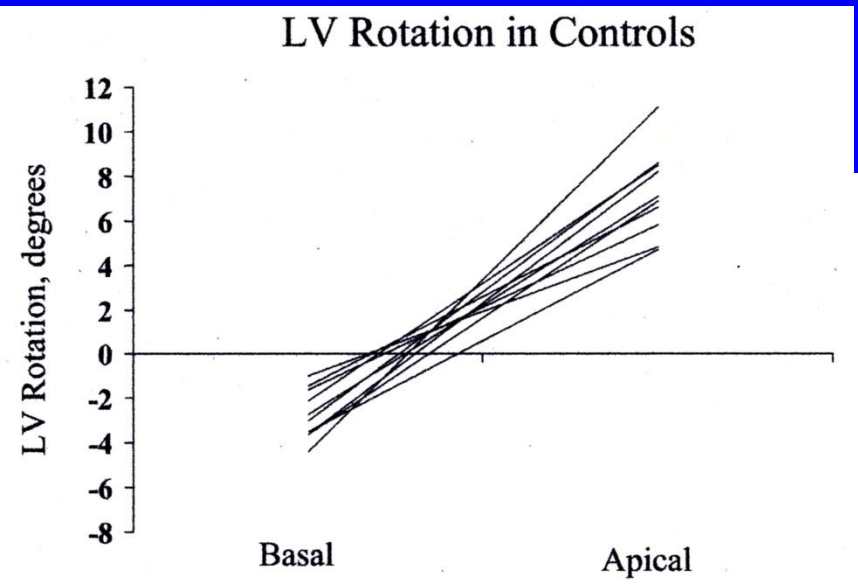

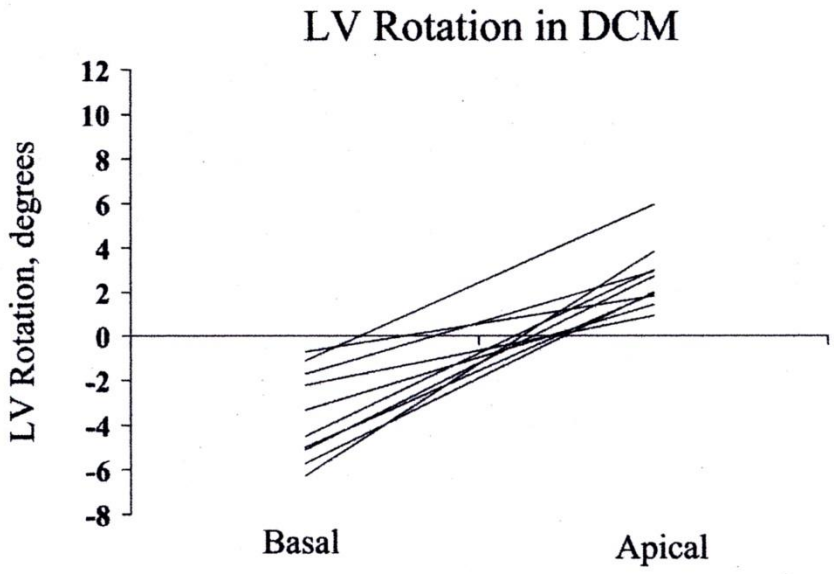

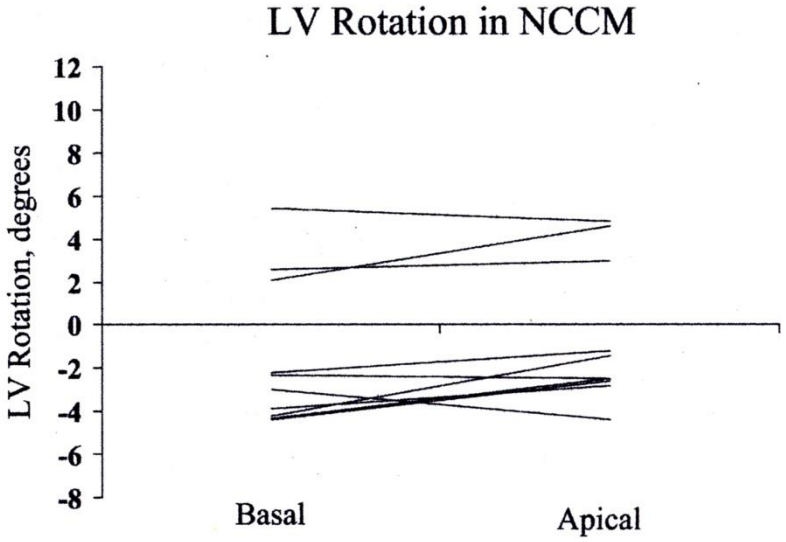

Van Dalen et al; Eur J H Failure 2008; 10:1088

Hauptsymptome bei Diagnosestellung

• Kardiovaskuläre Symptome	95 %
– Herzinsuffizienzsymptome	58 %
– Palpitationen	12 %
– Thoraxschmerz	12 %
– Tachykardien	4 %
– Synkope	6 %
– Herzkreislaufstillstand	2 %
– Schlaganfall/TIA	3 %
– Lungenembolie	<1%
• Andere Symptome	
– Neuromuskuläre Symptome	1 %
• Zufallsdiagnose	2 %
• Familienuntersuchung	2 %

Thrombembolische Ereignisse

Systemische embolische Ereignisse:	7,3 %
Schlaganfälle	5,6 %
TIA	1,7 %
Lungenembolien	0.9 %
Ventrikuläre Thromben	3,0 %

Thrombembolische Ereignisse

Bei nachgewiesenen LV-Thromben und bei anamnestisch bekannten thrombembolischen Ereignissen ist eine Antikoagulation indiziert.

Auch bei reduzierter LV-Funktion und bei dokumentiertem Vorhofflimmern sollte eine Antikoagulation erfolgen, sonst ist eine individuelle Risikostratifizierung unter Berücksichtigung des Gesamtrisikos zu empfehlen.

Morphologische Merkmale und klinische Ereignisse

Morphologie:

- LV Ejektionsfraktion
- LVEDD
- Verteilung der betroffenen Segmente
- Verhältnis der Dicke der kompakten (C) and der nicht kompakten Schicht (NC)
- Dicke der kompakten Schicht

Klinische Ereignisse:

- Schwere Herzinsuffizienz-symptome (NYHA III / IV)
- Maligne Arrhythmien (VT/VF)
- Vorhofflimmern (AF)
- Embolische Ereignisse
- Kardiale Todesfälle

Morphologische Merkmale I

- **Alle beurteilbaren apikalen Segmente des LV zeigten Noncompaction**
- 77% der lateralen Segmente,
- 44% der posterioren Segmente,
- 36 % der anterioren Segmente,
- nur 6 % der septalen Segment waren betroffen.
- Bei schwergradig **reduzierter LV-Funktion (EF $\leq$ 35%) waren signifikant mehr laterale Segmente** betroffen ($p < .01$) und signifikant weniger septale Segmente ($p < .01$) im Vergleich zu besserer LV-Funktion (EF > 35%)
- **Es gab keine Korrelation zwischen betroffenen Segmenten und klinischen Ereignissen.**

Screening bei NCCM

- Empfehlungen der „Heart Failure Society of America practice guidelines (2009)“: Klinisches Screening bei allen Angehörigen 1° von betroffenen Patienten; genetische Tests sind zu diskutieren bei betroffenen Patienten mit gesicherter NCCM zur Hilfe bei den familiären Screeninguntersuchungen.

Zusammenfassung (I)

- In der AHA Klassifikation der Kardiomyopathien wird die NCCM als primäre genetische Kardiomyopathie eingeordnet.

- Von der weiteren Aufklärung der molekulargenetischen Grundlagen wird ein besseres Verständnis der Erkrankung und eine Verbesserung für die Diagnostik erwartet.

- Die Prävalenz der NCCM bei Erwachsenen wird mit 0,012% bis 1,3% angegeben. Bei Kindern stellt sie fast 10 % der primären Kardiomyopathien dar. Familienuntersuchungen Angehöriger I. Grades werden empfohlen.

Zusammenfassung (II)

- Die Diagnostik der NCCM kann durch Echo oder MRT erfolgen, sie ist aber nicht in allen Fällen einfach. In Zweifelsfällen sollten multimodale Bildgebungsverfahren zur Anwendung kommen und Zweitmeinungen von erfahrenen Untersuchern eingeholt werden.

- Die klinische Präsentation ist durch eine hohe Prävalenz an Herzinsuffizienz, Arrhythmien und thrombembolischen Ereignissen charakterisiert.

- Im Deutschen NCCM Register ist die Prognose der Patienten mit schwergradig reduzierter LV-Funktion limitiert durch eine hohe kardiale Mortalität sowohl durch Herzversagen als auch durch plötzliche kardiale Todesfälle.

Zusammenfassung (III)

- Eine signifikant schlechtere Prognose wird bei Patienten mit Linksschenkelblock, Vorhofflimmern, reduzierter LV-Funktion, LV-Dilatation und MI gefunden.

- Die morphologische Analyse zeigte keine Korrelation zwischen der Lokalisation und Verteilung der betroffenen Wandsegmente sowie des NC/C-Quotienten wie auch der Compacta-Dicke und den klinischen Ereignissen. Die apikalen Wandabschnitte waren – wenn beurteilbar – immer betroffen, die lateralen Segmente in Abhängigkeit vom Ausmaß der LV-Funktionsstörung.

- Patienten mit NCCM sollten engmaschig kontrolliert werden, um Risikopatienten zu identifizieren und eine adäquate medikamentöse oder nicht-pharmakologische Therapie einleiten zu können.

Deutsches Noncompaction Kardiomyopathie (NCCM) Register

Kontakt:

noncompaction@t-online.de

Prof. Dr. med. Rolf Engberding

Dr. med. Birgit Gerecke